

club für französische hirschhunde e.V.

>> Berger de Beauce <<

>> de Brie <<

>> de Picardie <<


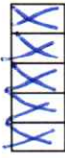



Mitglied im VDH und FCI

HD - RÖNTGENUNTERSUCHUNG


Rasse: Beauceron Briard Picard Rüde Hündin

Name und Zwingername des Hundes: Girl Scout Dalido
 Zuchtbuch - Nr.: CMKU|BRI|6629|16 Chip - Nr.: 203098100401926 WT: 20.07.2016
 Eigentümer: Weber Michaela Tel.: _____
 Anschrift: Reinhardts Mühle 1, 54599 Morbach
 eMail des Eigentümers: _____

| | |
|--|--|
| Die Röntgenaufnahme wird mit Einsendung Eigentum des cfh. Der Eigentümer erklärt mit seiner Unterschrift sein Einverständnis und bestätigt die Identität des geröntgten Hundes.  Unterschrift des Eigentümers | <h3 style="text-align: center;">Bestätigung des Röntgentierarztes</h3> Die Original-Ahnentafel wurde vor Anfertigung der Röntgenaufnahme vorgelegt. Die HD-Röntgenuntersuchung ist in dieser vermerkt. Die Identität des Hundes wurde überprüft; sie ist mit der in der AT verzeichneten Chip-Nr. identisch. Der untersuchte Hund wurde ausreichend bis zur Muskeler schlaffung sediert. Weitere Hilfsmittel wurden nicht verwendet. Geröntgt, gemäß den Vorgaben des Merkblattes. analog <input type="checkbox"/> digital <input checked="" type="checkbox"/> <div style="text-align: right;">  Kleintierklinik in Iffezheim An der Rennbahn 16 a 76473 Iffezheim Tel. 071430 185980 </div> Datum: <u>30.10.2017</u> Stempel der Praxis, Unterschrift des Röntgentierarztes:  |
|--|--|

Formular, Röntgenaufnahme, Ahnentafel und V-Scheck über Euro _____ einsenden an den HD-Beauftragten des cfh (aktuelle Adresse im cfh-Journal sowie auf der cfh-Homepage www.cfh-net.de)

HD - Röntgenbefund der Auswertezentrale

| | | | |
|---------------------------------------|--|--|---|
| Technische Qualität: | gut <input checked="" type="checkbox"/> | nicht ausreichend <input type="checkbox"/> | ausreichend <input type="checkbox"/> |
| Lagerung: | | | geringgradig <input checked="" type="checkbox"/> |
| gestreckte Gliedmaßen | symmetrisch <input type="checkbox"/> | asymmetrisch <input checked="" type="checkbox"/> | <input checked="" type="checkbox"/> |
| | gut gestreckt <input checked="" type="checkbox"/> | ungenügend <input type="checkbox"/> | <input type="checkbox"/> |
| | gut eingedreht <input checked="" type="checkbox"/> | ungenügend <input type="checkbox"/> | <input type="checkbox"/> |
| | parallel zueinander <input checked="" type="checkbox"/> | ungenügend <input type="checkbox"/> | <input type="checkbox"/> |
| | symmetrisch <input type="checkbox"/> | asymmetrisch <input checked="" type="checkbox"/> | <input checked="" type="checkbox"/> |
| Beckenpfanne: | | | |
| Gesamteindruck | tief <input checked="" type="checkbox"/> | flach <input checked="" type="checkbox"/> | <input checked="" type="checkbox"/> |
| vorderer Pfannenrand | scharf konturiert <input checked="" type="checkbox"/> | subchondr. Sklerose <input checked="" type="checkbox"/> | <input checked="" type="checkbox"/> |
| vordere Pfannenkontur | rund auslaufend <input checked="" type="checkbox"/> | nach vorn abgeflacht mit Auflagerungen <input type="checkbox"/> | <input type="checkbox"/> |
| Oberschenkelkopf: | | | |
| Gesamteindruck | kugelförmig <input checked="" type="checkbox"/> | zu klein <input type="checkbox"/> | <input type="checkbox"/> |
| | | Kragenbildung <input type="checkbox"/> | <input type="checkbox"/> |
| | | Deformation <input type="checkbox"/> | <input type="checkbox"/> |
| Sitz des Kopfes in der Pfanne: | tief <input checked="" type="checkbox"/> | lose <input type="checkbox"/> | <input type="checkbox"/> |
| Oberschenkelhals: | schlank <input checked="" type="checkbox"/> | walzenförmig <input type="checkbox"/> | <input type="checkbox"/> |
| | vom Kopf abgesetzt <input checked="" type="checkbox"/> | unscharf <input type="checkbox"/> | <input type="checkbox"/> |
| | scharf konturiert <input checked="" type="checkbox"/> | Auflagerungen <input type="checkbox"/> | <input type="checkbox"/> |
| | | Linie nach Morgan <input type="checkbox"/> | <input type="checkbox"/> |
| Gelenkspalt: | konzentrisch begrenzt <input type="checkbox"/> | divergierend <input checked="" type="checkbox"/> | <input type="checkbox"/> |
| Zentrum des Femurkopfes: | medial des dorsalen Pfannenrandes <input type="checkbox"/> | lateral <input type="checkbox"/> | auf dors. Pfannenrand <input checked="" type="checkbox"/> |
| Messung nach Norberg: | Winkel 105° oder größer <input type="checkbox"/> | kleiner als 105° <input checked="" type="checkbox"/> | <input type="checkbox"/> |
| Befund der HD - Zentrale: | frei A <input type="checkbox"/> | Bemerkungen  _____ _____ _____ _____ Stempel u. Unterschrift des Gutachters | |
| | Grenzfall B <input checked="" type="checkbox"/> | | |
| | leicht C <input type="checkbox"/> | | |
| | mittel D <input type="checkbox"/> | | |
| | schwer E <input type="checkbox"/> | | |
| <u>22.01.18</u> | Datum | | |

Verteiler: 1. Blatt weiß (Original) Besitzer des Hundes, 2. Blatt gelb cfh ZBA/HD Beauftragte, 3. Blatt blau HD Auswertezentrale

HD-Röntgenuntersuchung Jan. 2015

club für französische hirtenhunde e.v.

>> Berger de Beauce << >> de Brie << >> de Picardie <<



CFH HD-Auswertung /Zahnkarte

Sabine Klotter, Im Schneckenbangert 20, 55263 Wackernheim

Frau
Michaela Weber
Reinhardts Mühle 1

54597 Morbach

Sabine Klotter

Beauftragte im CFH für
HD-Auswertung / Zahnkarte
Im Schneckenbangert 20
55263 Wackernheim

Tel.: 06132-439430
hd-beauftragte@cfh-net.de

Wackernheim, 28. Januar 2018

Betr.: HD-Auswertung

Schönen guten Tag Frau Weber,

anbei finden Sie den HD-Auswertungsbogen sowie die Ahnentafel mit Eintrag des HD-Auswertungsergebnisses „HD-B“. Auch das Original der Zahnkarte sende ich Ihnen zurück zum Verbleib bei Ihnen.

Herzliche Grüße

Sabine Klotter